Embryologie člověka a základy teratologie

- RNDr. Mária Hovořáková, PhD.

1. LF UK, Ústav Histologie a Embryologie, Albertov
E-mail: Maria.Hovorakova@lf1.cuni.cz

Přednáška 8:

- Sluchové a rovnovážné ústrojí
- Zrakové ústrojí
- Kožní systém
- Kosterní systém

Sluchové a rovnovážné ústrojí

- Sluchové a vestibulární ústrojí se skládá ze tří částí, které mají odlišný původ, ale tvoří funkční jednotku.
- Základem je sluchová plakoda
- Vnitřní ucho vzniká ze sluchového váčku – odděluje se ve 4. týdnu od **povrchového ektodermu**
- Střední ucho, které se skládá z cavitas tympani a z tuba auditiva, je vystláno **epitelem entodermového původu** a vzniká z první žaberní výchlipky
- Tuba auditiva spojuje středoušní dutinu s nosohltanem

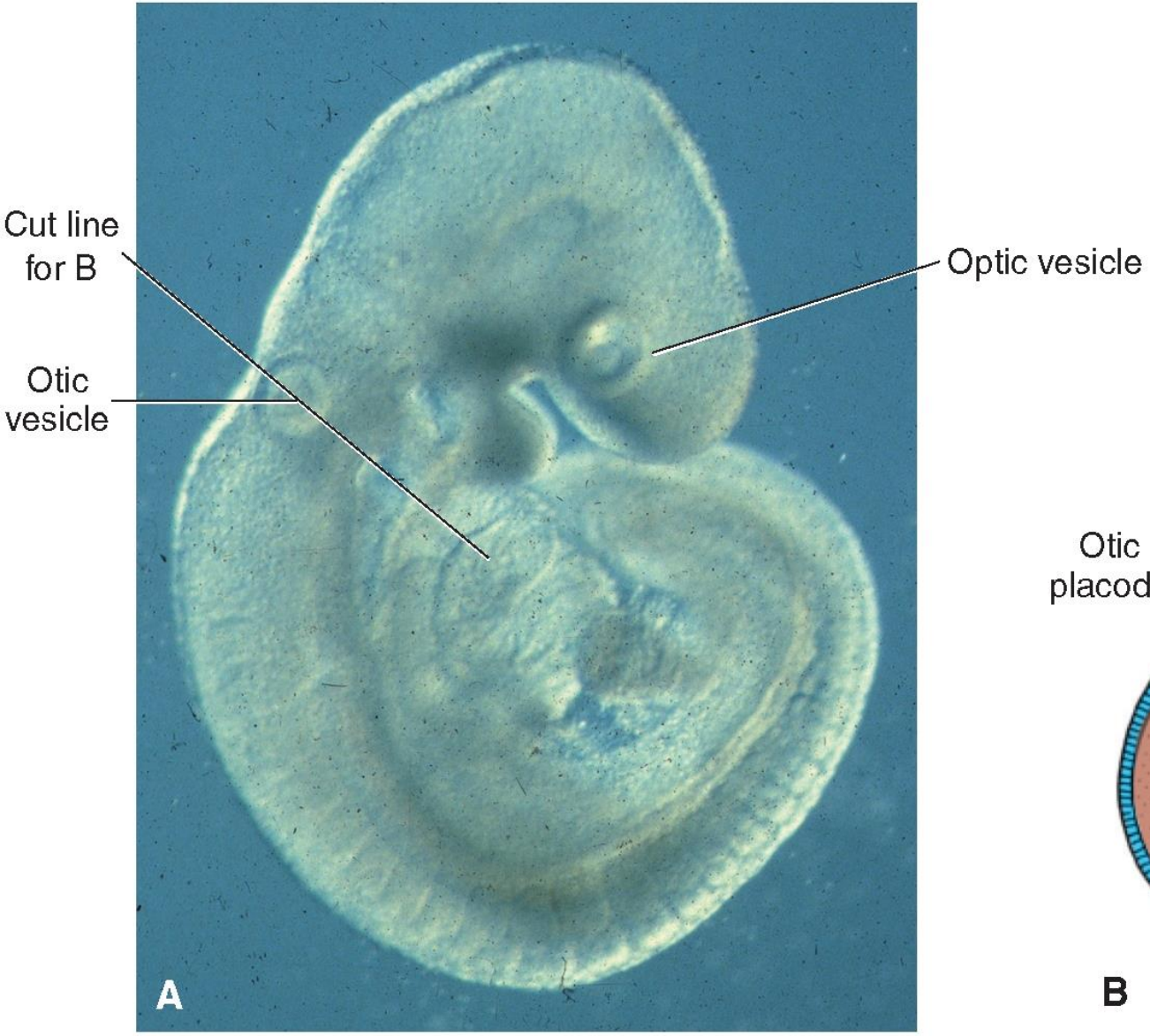

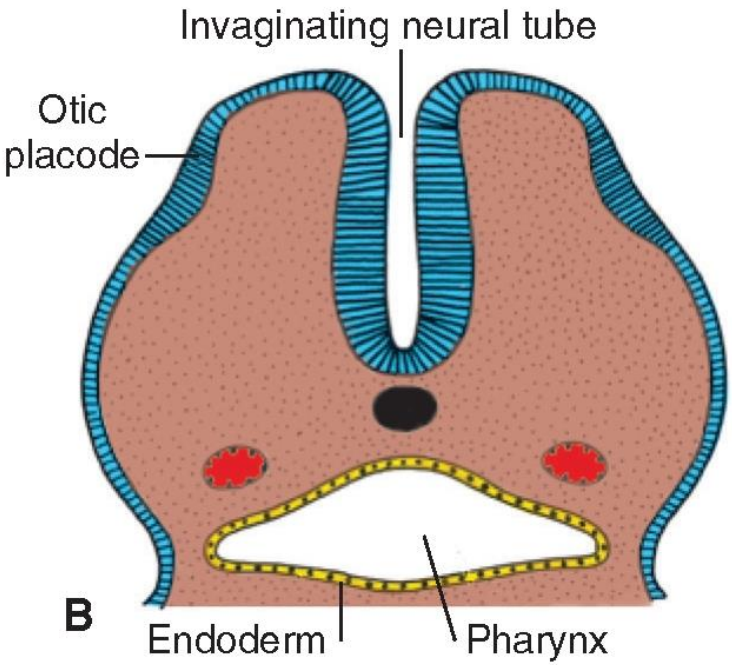

Copyright © 2013 Wolters Kluwer Health | Lippincott Williams & Wilkins

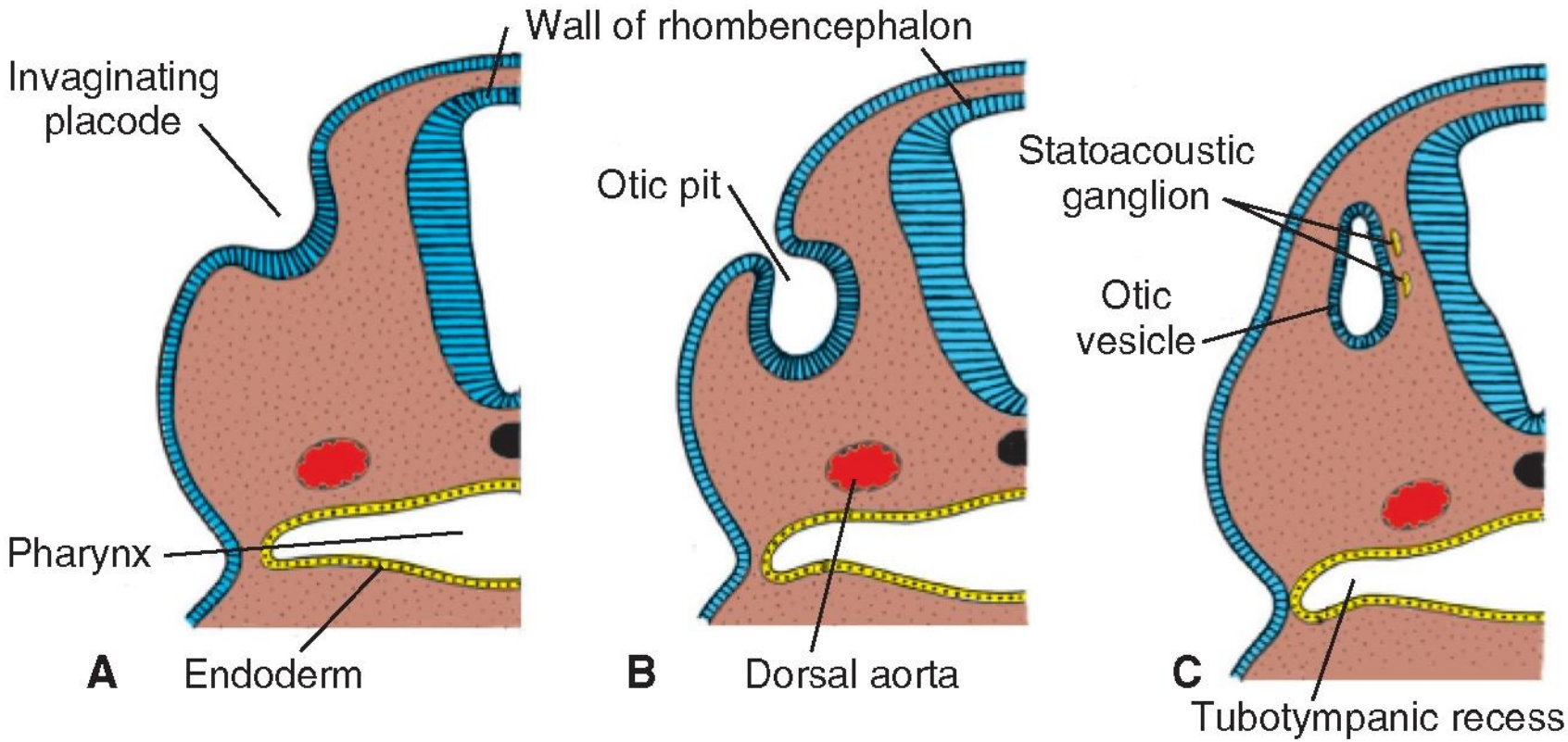

Copyright © 2013 Wolters Kluwer Health | Lippincott Williams & Wilkins

Sluchové a rovnovážné ústrojí

- Ossicula auditus – převádějí zvuky z bubínku do oválného okénka, jsou z materiálu prvního (malleus a incus) a druhého (stapes) žaberního oblouku
- Meatus acusticus externus – z první žaberní vklesliny, od středoušní dutiny je oddělen bubínkem – membrana tympanica

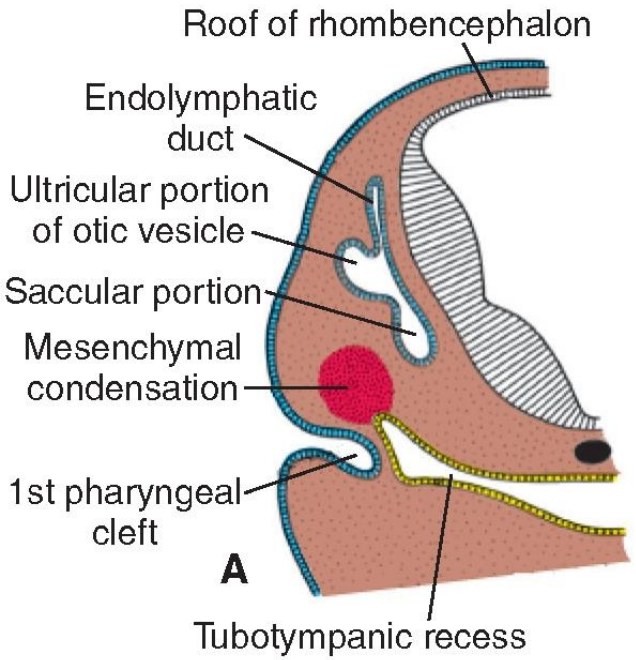

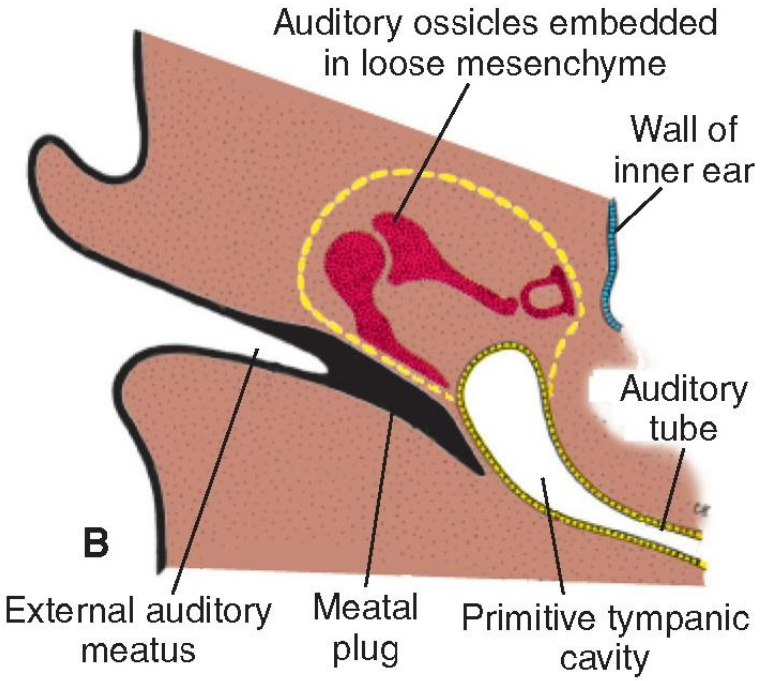

Copyright © 2013 Wolters Kluwer Health | Lippincott Williams & Wilkins

Sluchové a rovnovážné ústrojí

- membrana tympanica – skládá se z:

a. Epitelu ektodermového původu
b. Vrstvičky mesenchymu
c. Z entodermového epitelu první žaberní výchlipky

- Auricula (ušní boltec) – z mezenchymových ušních hrbolků při prvním a druhém žaberním oblouku, defekty boltce jsou často asociovány s dalšími přidruženými vadami

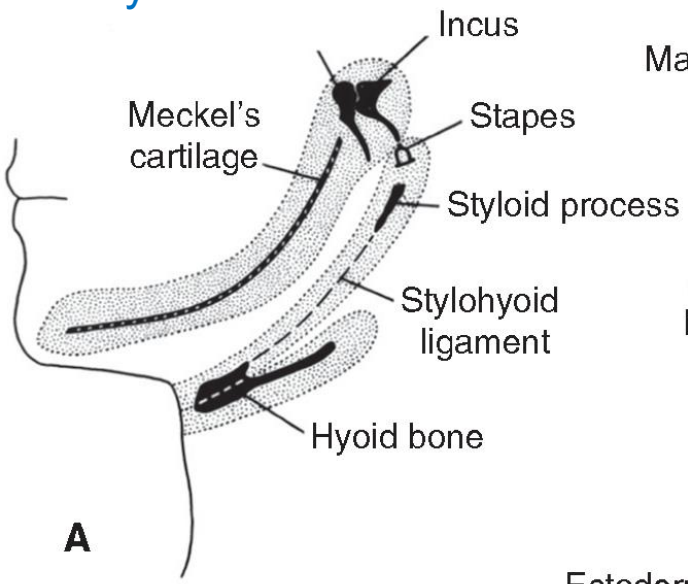

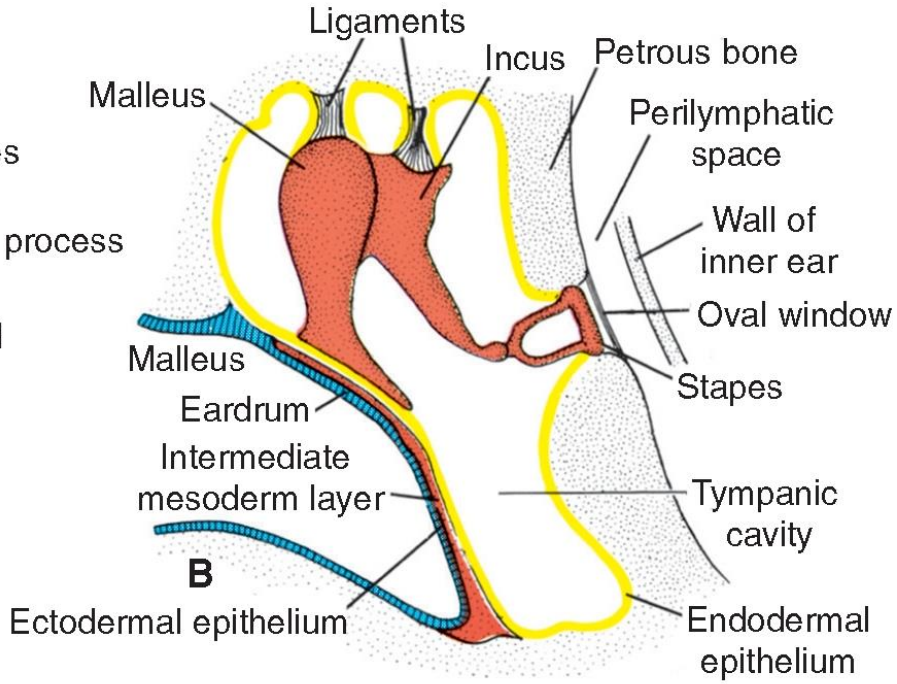

Copyright © 2013 Wolters Kluwer Health | Lippincott Williams & Wilkins

Hluchota a vývojové vady ucha

- Vrozená hluchota – často spojená s hluchoněmostí, může být podmíněna poruchami vývoje membranosního a kostěného labyrintu nebo malformacemi středoušních kůstek a bubínku, v nejzávažnějších případech středoušní dutina a zevní zvukovod zcela chybí
- Většina případů hluchoty genetický podtext
- Virus zarděnek postihující embryo v 7. nebo 8. týdnu může způsobit vážné poškození Cortiho orgánu
- Vrozenou hluchotu může způsobit i dětská obrna, fetální erytroblastosa, diabetes, hypothyreosa, toxoplasmosa
- Defekty zevního ucha – malé i závažné malformace, často sdružené s dalšími malformacemi
- Anomálie sluchového ústrojí jsou charakteristické pro všechny často se vyskytující chromosomové vady i pro většinu méně častých syndromů
- Periaurikulární výrůstky a jamky – před ušním boltcem, jamky – abnormální vývoj ušních hrbolků, výrůstky – nadpočetné akcesorní hrbolky, také často sdruženy s dalšími malformacemi

Copyright © 2013 Wolters Kluwer Health | Lippincott Williams & Wilkins

Zrakové ústrojí

- Základ oka se objevuje koncem 4. týdne jako párová laterální výchlipka z laterální stěny diencefala, ze které vzniká oční váček
- Oční váčky se dostávají do kontaktu s povrchovým ektodermem a indukují vývoj čočky
- V období, kdy invaginuje stěna očního váčku a vyvíjí se pigmentová a neurální vrstva sítnice, se tvoří základ čočky, která vstupuje do předního segmentu očního pohárku

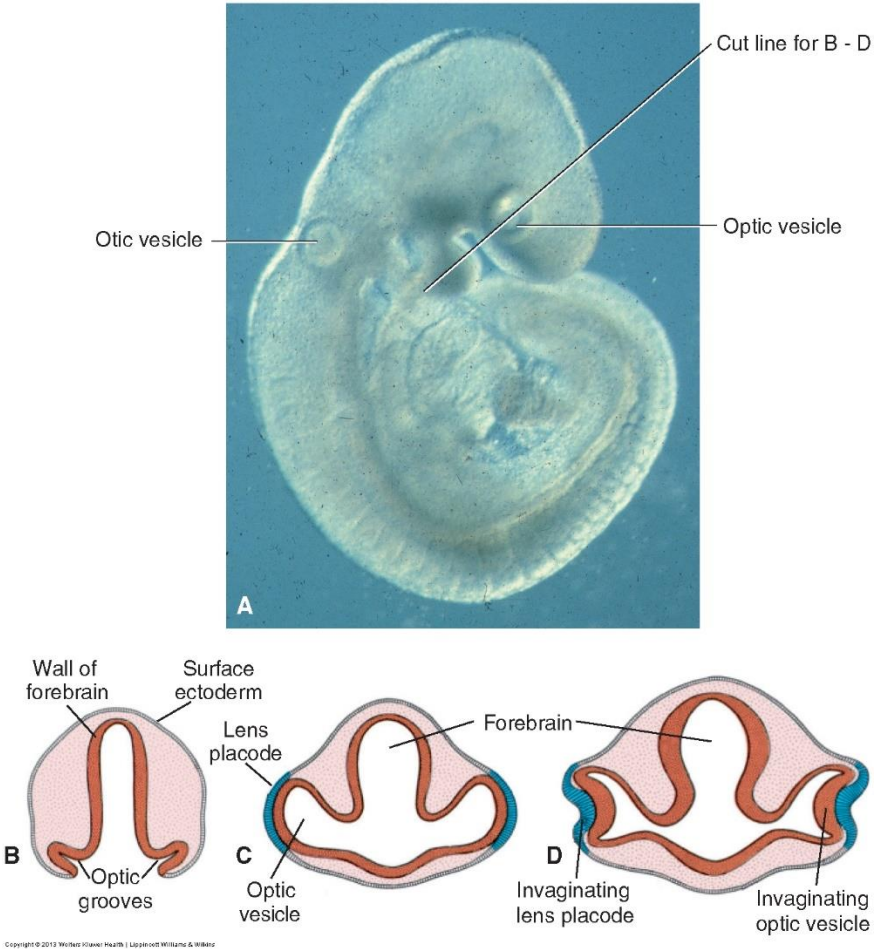

Copyright © 2013 Wolters Kluwer Health | Lippincott Williams & Wilkins

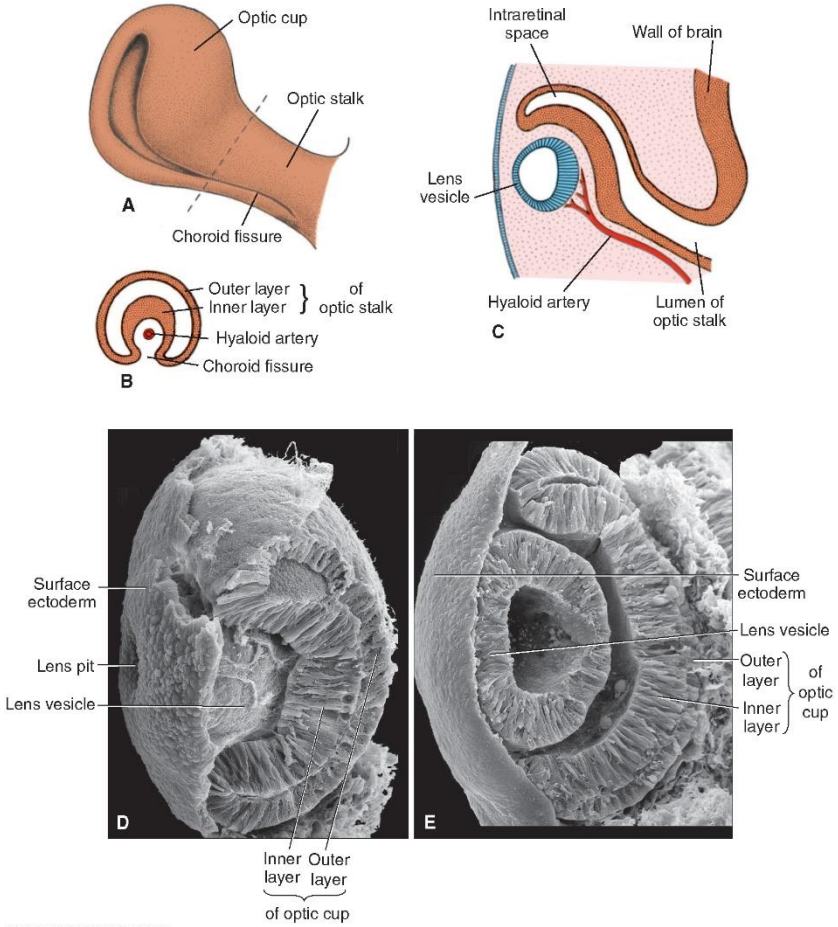

Copyright © 2013 Wolters Kluwer Health | Lippincott Williams & Wilkins

Zrakové ústrojí

- Zevní a střední vrstva oka se diferencuje z ektomesenchymu okolo očního pohárku
- Epitel na povrchu rohovky pochází z povrchového ektodermu, k cévnatce, duhovce a řasnatému tělesu se přikládá pigmentová vrstva sítnice
- Oční komory vznikají jako štěrbiny mezi zevní a vnitřní vrstvou mesenchymu mezi čočkou a ektodermem

7. týden

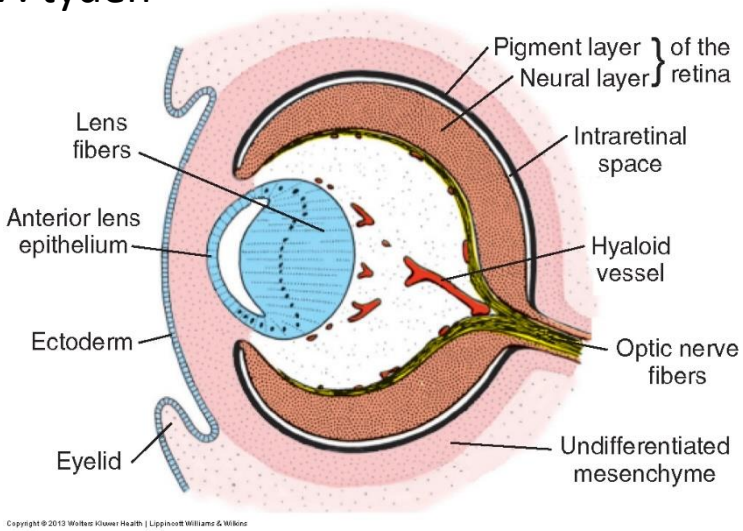

Copyright © 2013 Wolters Kluwer Health | Lippincott Williams & Wilkins

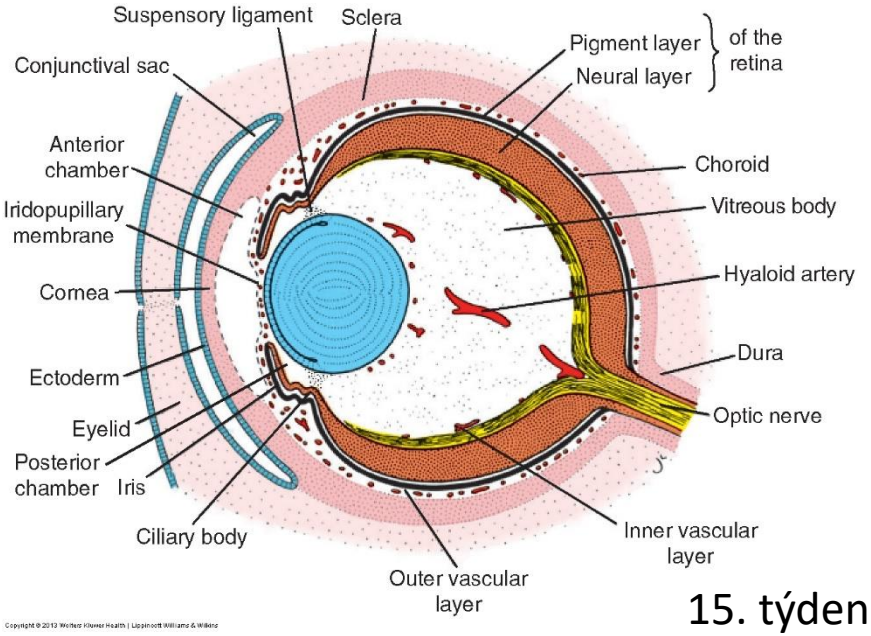

Copyright © 2013 Wolters Kluwer Health | Lippincott Williams & Wilkins

15. týden

Zrakové ústrojí - molekulární mechanizmy

- PAX6 je hlavním genem řídícím vývoj oka – exprimuje se již ve stádiu neurální ploténky v nepárové prospektivní oční ploténce, která se později rozdělí do párového základu oka – což je způsobeno expresí SHH v prechordové ploténce
- SHH zvyšuje expresi PAX2 v oční stopce a omezuje expresi PAX6 na oblast očního pohárku a čočkové plakody

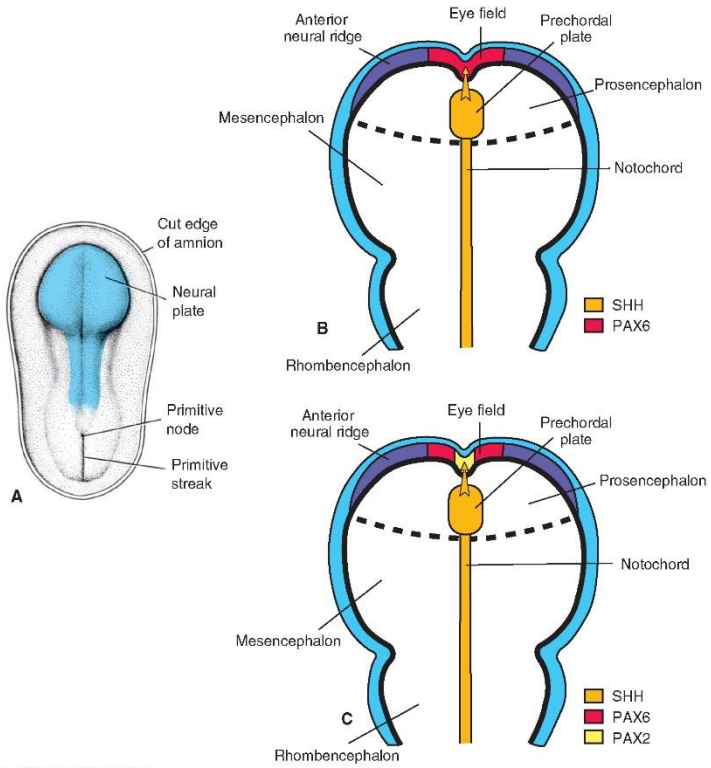

3. týden

Zrakové ústrojí – vrozené vady oka

- Kolobom – důsledek persistence choroidální štěrbiny, která se v normálním vývoji uzavírá v 7. týdnu – pokud se neuzavře, vzniká rozštěp nitroočních struktur, obvykle rozštěp postihuje jen duhovku – coloboma iridis, ale může zasahovat i do dalších struktur, často je kombinovaný s dalšími vadami oka, např. i rozštěpy víček

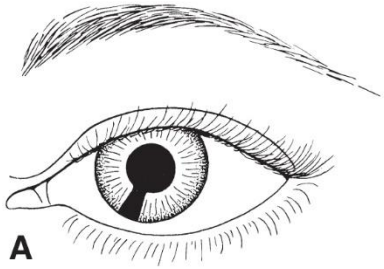

Copyright © 2013 Wolters Kluwer Health | Lippincott Williams & Wilkins

- Membrana iridopupillaris persistens – normálně je tato membrána ve své centrální části resorbována za vzniku zorničky, perzistující zbytky leží v zorničce před čočkou

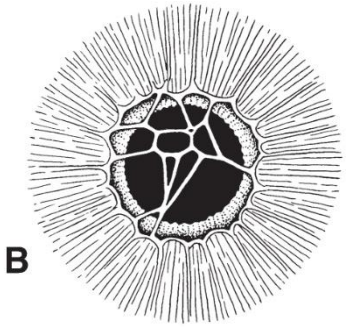

Zrakové ústrojí – vrozené vady oka

- Cataracta congenitalis – vrozený zákal čočky, obvykle geneticky podmíněný, ale může k němu dojít u dětí, jejichž matky onemocněly mezi 4. a 7. týdnem gravidity zarděnkami (po 7. týdnu čočka již bude ok, ale hrozí hluchota)
- Microphtalmia - oční koule 2/3 normálního objemu, obvykle spojena s dalšími poruchami vývoje oka (často při intrauterinní infekci cytomegalovirem nebo toxoplasmose)

Zrakové ústrojí – vrozené vady oka

- Anophtalmia – úplné chybění oka, někdy se při histologii najdou zbytky očních tkání, zpravidla spojená se závažnými vývojovými vadami hlavy

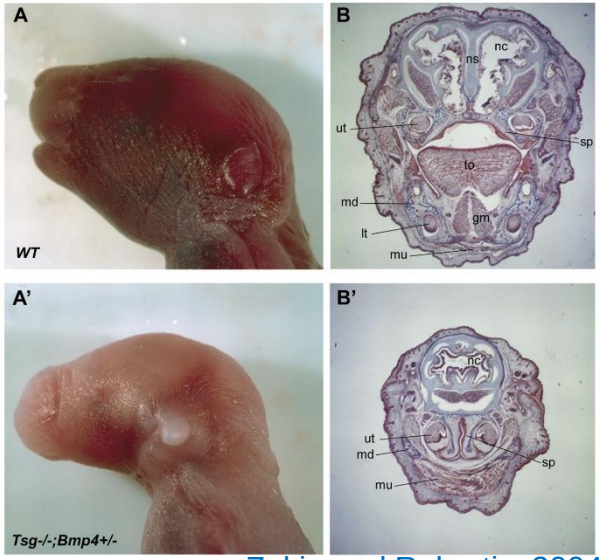

Zakin and Robertis, 2004

- Aphakia congenitalis – vrozené chybění čočky, aphakia, a duhovky, aniridia – např. mutace v PAX6 může způsobit aniridii a také anofthalmii a mikrofthalmii

Zrakové ústrojí – vrozené vady oka

- Cyclopia – cyclopia a synophtalmia – oči jsou částečně nebo úplně spojené, defekt je způsoben zánikem středových tkání 19. – 21. den vývoje – toto vede k malformacím předního mozku a frontonasálního výběžku, tyto defekty jsou vždy sdruženy s malformacemi typu holoprosencefalie, při které jsou hemisféry částečně nebo úplně spojené do jednoho telencefalického váčku, mezi příčinami dominují mutace v *SHH* genu

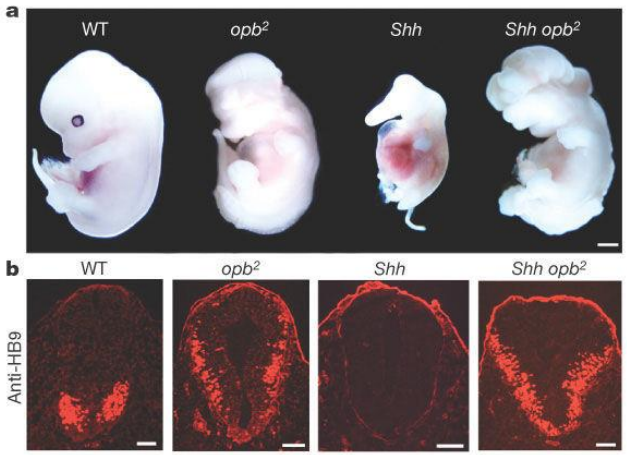

Eggenschwiller et al., 2001

Copyright © 2013 Wolters Kluwer Health | Lippincott Williams & Wilkins

Kožní systém

- Kůže, chlupy, nehty a žlázy jsou deriváty povrchového ektodermu
- Melanocyty, které podmiňují zbarvení kůže, pocházejí z neurální lišty!!! a do dermis migrují!!!
- Tvorba nových buněk epidermis - v basální vrstvě tzv. germinativní
- Z basální vrstvy se buňky epidermis postupně posouvají k povrchu, keratinizují a odlupují se ve stratum corneum

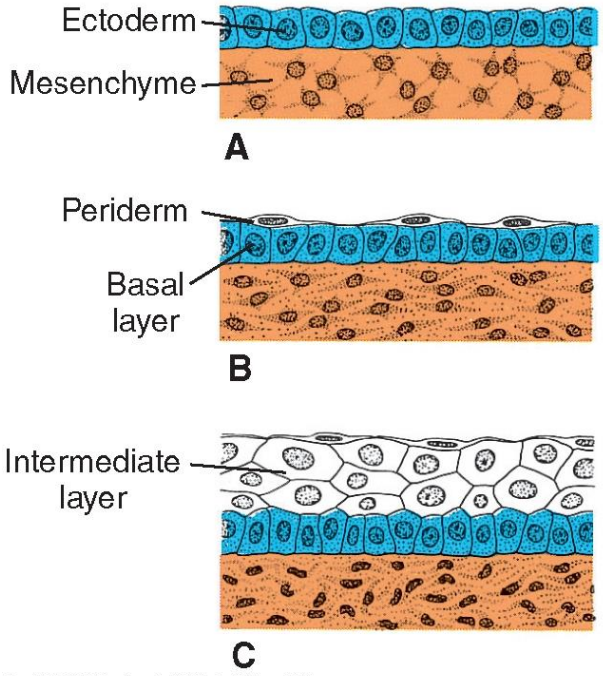

Copyright © 2013 Wolters Kluwer Health | Lippincott Williams & Wilkins

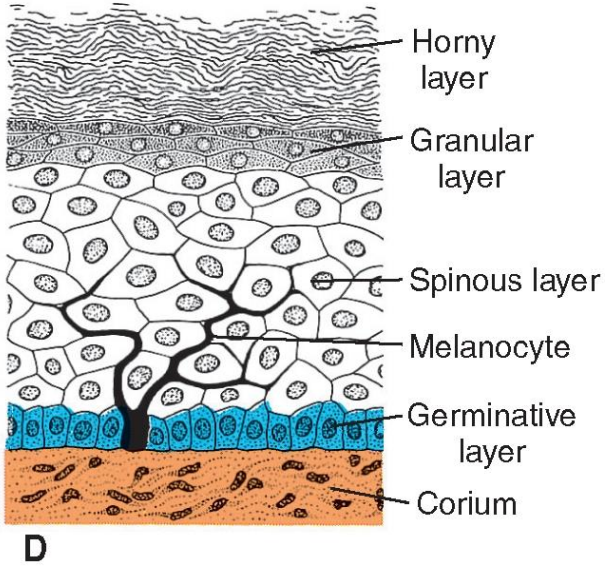

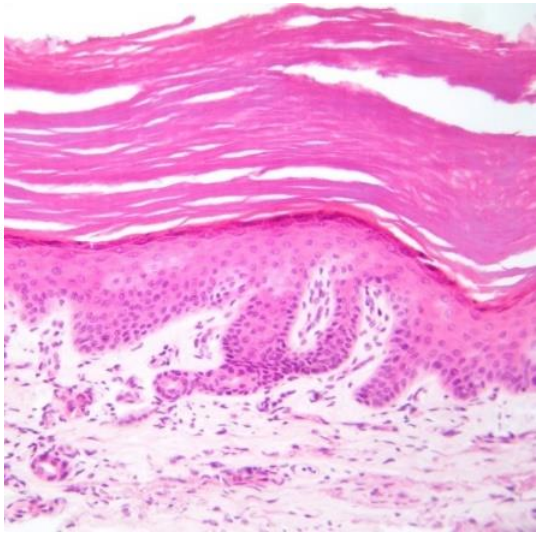

Kožní systém

- Dermis a tella subcutanea , hlubší vrstvy kůže, jsou derivátem mesodermu
- Chlupy a nehty – rohové deriváty epidermis
- Chlupy se tvoří v epidermových folikulech zanořených do dermis

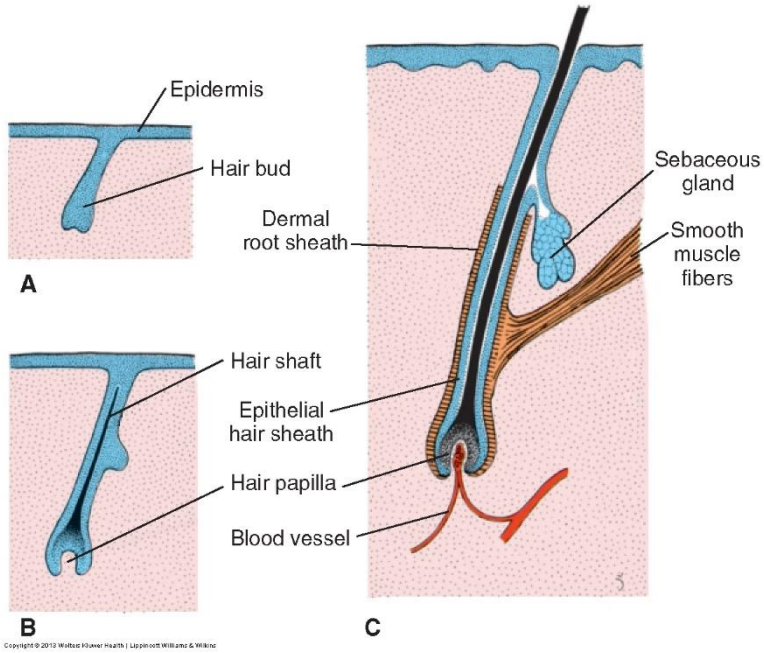



Archiv Hovořáková nepubl.

Kožní systém

- Přibližně ve 20. týdnu je plod pokryt lanugem, které ještě před porodem začíná vypadávat
- Mazové, potní a mléčné žlázy - vznikají jako žlázové deriváty epidermis

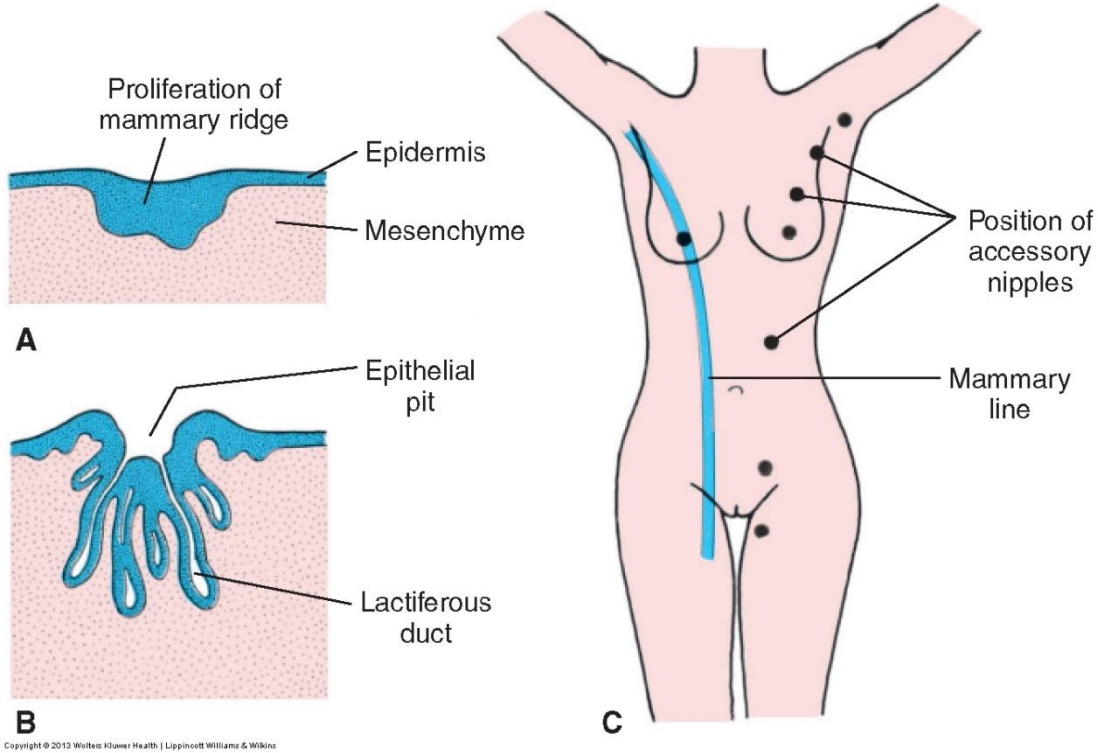

Kožní systém - patologie

- Poruchy pigmentace:

1. Vývojové
2. Poruchy přežívání melanocytů v dospělosti
3. Funkční

- Piebaldismus – světlé skvrny na kůži v místech, kde chybí melanocyty, mutace v genu kódujícím c-KIT receptor
- Waardenburgův syndrom – selhání migrace buněk neurální lišty a některých dalších buněk, mutace v genu PAX3, pigmentace chybí v různých oblastech, chybění melanocytů ve stria vasculare cochleae může mít za následek hluchotu
- Poruchy funkce melanocytů zahrnují různé formy albinismu – snížená nebo chybějící pigmentace kůže, chlupů a očí, ve většině případů příčinou je porucha syntesy nebo zpracování melaninu

Kožní systém - patologie

- Vitiligo – následek ztráty melanocytů na podkladě autoimunitních dějů, výskyt okrsků nezbarvené kůže a jejich ochlupení, případně depigmentací sliznice v dutině ústní (může být spojeno s autoimunitním postižením štítné žlázy)
- Otisky prstů – dermatoglyfy – uspořádání lišt epidemis na konečcích prstů – specifický obraz, geneticky kódován, identifikace osob, u dětí s abnormalitami chromosomů někdy využívány jako diagnostický znak

Kožní systém - patologie

- Poruchy keratinizace kůže – ichthyosis – nadměrné rohovění kůže – skupina dědičných onemocnění kůže, obvykle AD vázaná na X chromosom, v závažných případech bizarní vzhled postiženého – např. harlekýn fetus

Ichthyosis fetalis

Kožní systém - patologie

- Poruchy ochlupení – nadměrné ochlupení – hypertrichosis – buď lokalizováno, např. nad spina bifida occulta, nebo po celém těle nezvyklé nakupení vlasových folikulů

- Atrichia – vrozená absence ochlupení, obvykle poruchy vývoje i dalších kožních derivátů – zuby a nehty

Kožní systém - patologie

- Poruchy vývoje mléčné žlázy
- Polythelia – tvoří se akcesorní bradavky v perzistujících fragmentech mléčné lišty

Copyright © 2013 Wolters Kluwer Health | Lippincott Williams & Wilkins

- Polymastia – když se v zachovalém zbytku mléčné lišty vyvine kompletní mléčná žláza

- Vpáčená bradavka – mlékovody se otevírají do původní epitelové jamky, která nebyla vyzdvižena v bradavku

Systémy – kosterní systém

- Vyvíjí se z paraaxiálního mesodermu a mesodermu laterální ploténky (somatopleury) a z neurální lišty
- Paraaxiální mesoderm tvoří po obou stranách nervové trubice somity
- Somity se diferencují ve ventromediální sklerotom a dorsolaterální dermatom

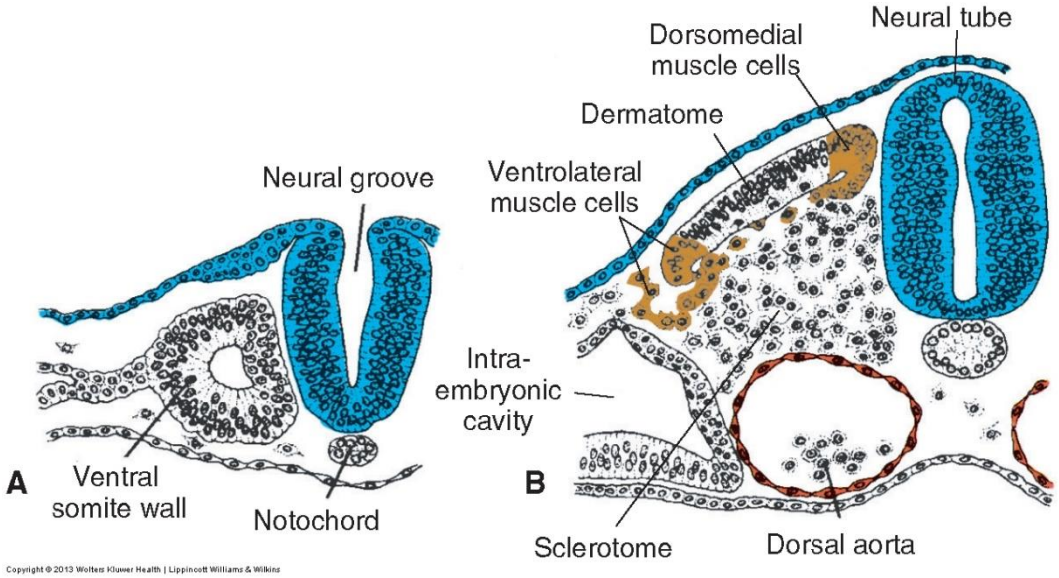

Systémy – kosterní systém

- Koncem 4. týdne sklerotom ztrácí epitelové uspořádání a tvoří mesenchym – řídce uspořádanou tkáň – buňky mesenchymu jsou schopny migrovat a diferencovat se v různé typy buněk (fibroblasty, chondroblasty, osteoblasty)
- Skelet končetin – z mesenchymu somatopleury
- Část skeletu lebky – z ektomesenchymu pocházejícího z buněk neurální lišty v hlavové oblasti
- Část lebky z nesegmentovaného hlavového mesodermu a okcipitálních somitů

Systémy – kosterní systém

- Např. v plochých kostech lebky – kostní tkáň diferencuje přímo z mesenchymu - desmogenní (endesmální) osifikace
- U většiny kostí kost vzniká na chrupavčitém podkladě - mesenchym se nejdříve přemění na chrupavčitý model kosti z hyalinní chrupavky – ten je nahrazen kostní tkání procesem chondrogenní osifikace

DESMOGENNÍ OSIFIKACE

1 - **mesenchymový blastém** – zakulacení, kondenzace, proliferace mes. b.
2 - diferenciace osteoblastů
3 - produkce osteoidu, osteocyty uvnitř – **spikuly (kostní trámečky)**
4 - splývání spikul, mineralizace (kalcifikace) osteoidu
5 - **fibrilární kost (primární)**
6 - apoziční růst kosti – osteoblasty na povrchu
- odbourávání fibrilární kosti osteoklasty
7 - **lamelární kost**

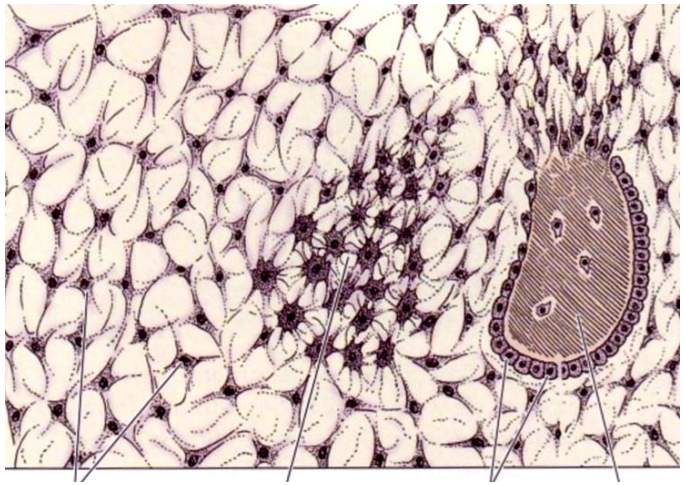

Junqueira, Carneiro 2003

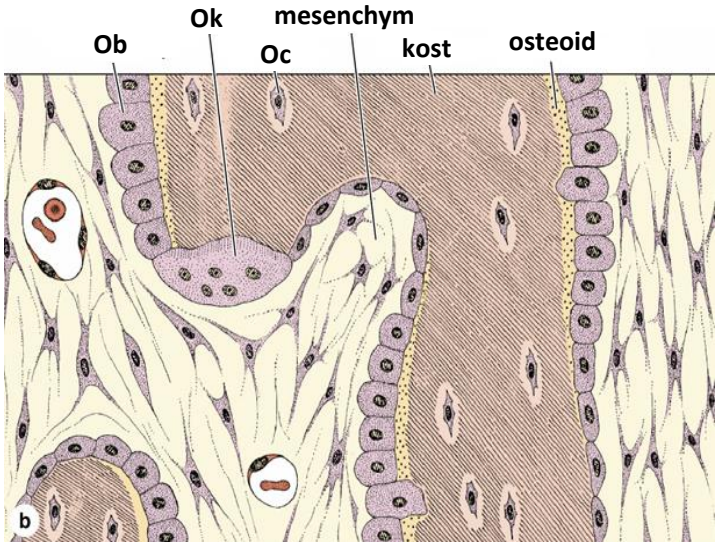

Ob-osteoblast; Ok-osteoklast; Oc-osteocyt

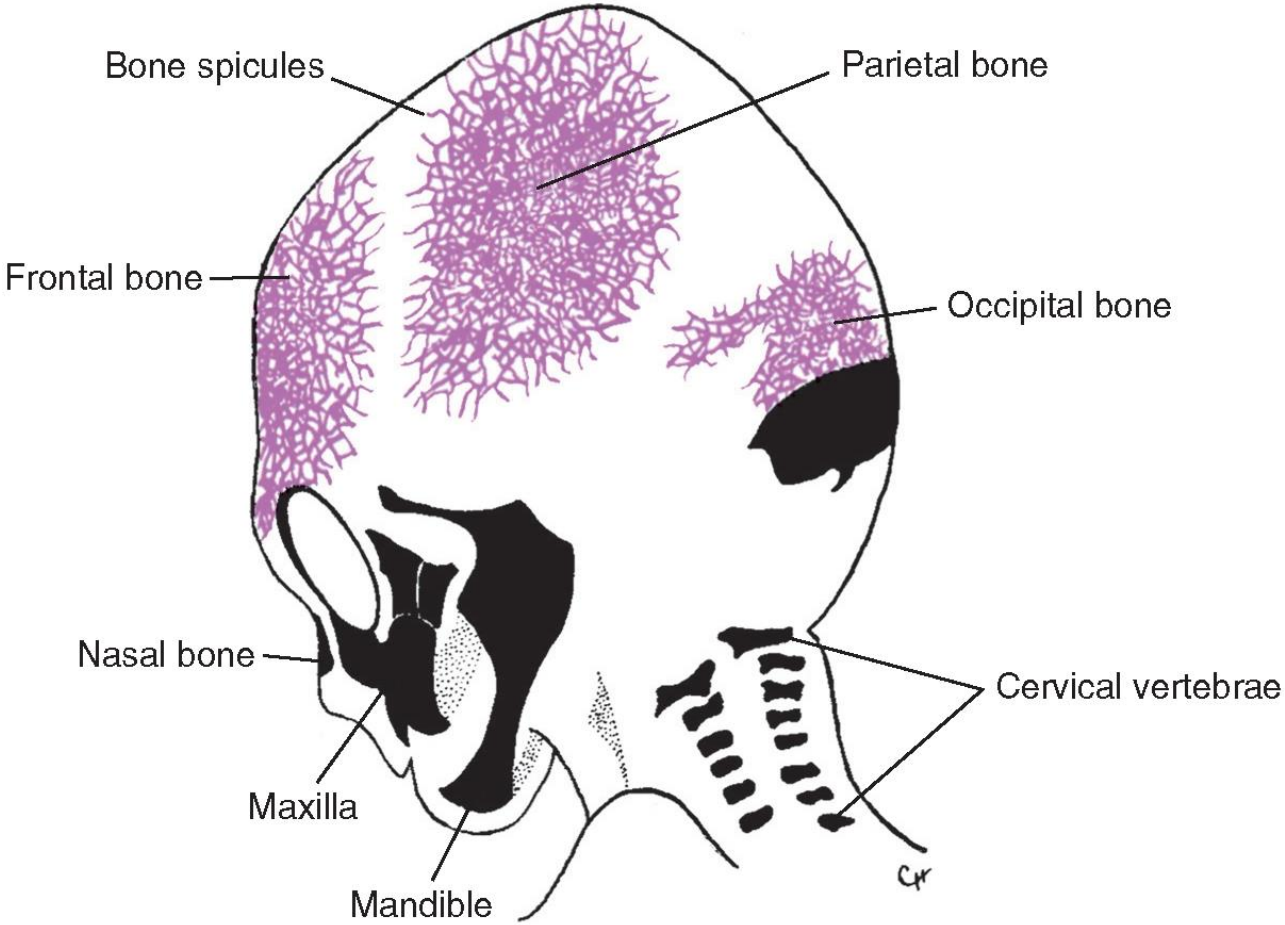

Copyright © 2013 Wolters Kluwer Health | Lippincott Williams & Wilkins

DESMOGENNÍ OSIFIKACE

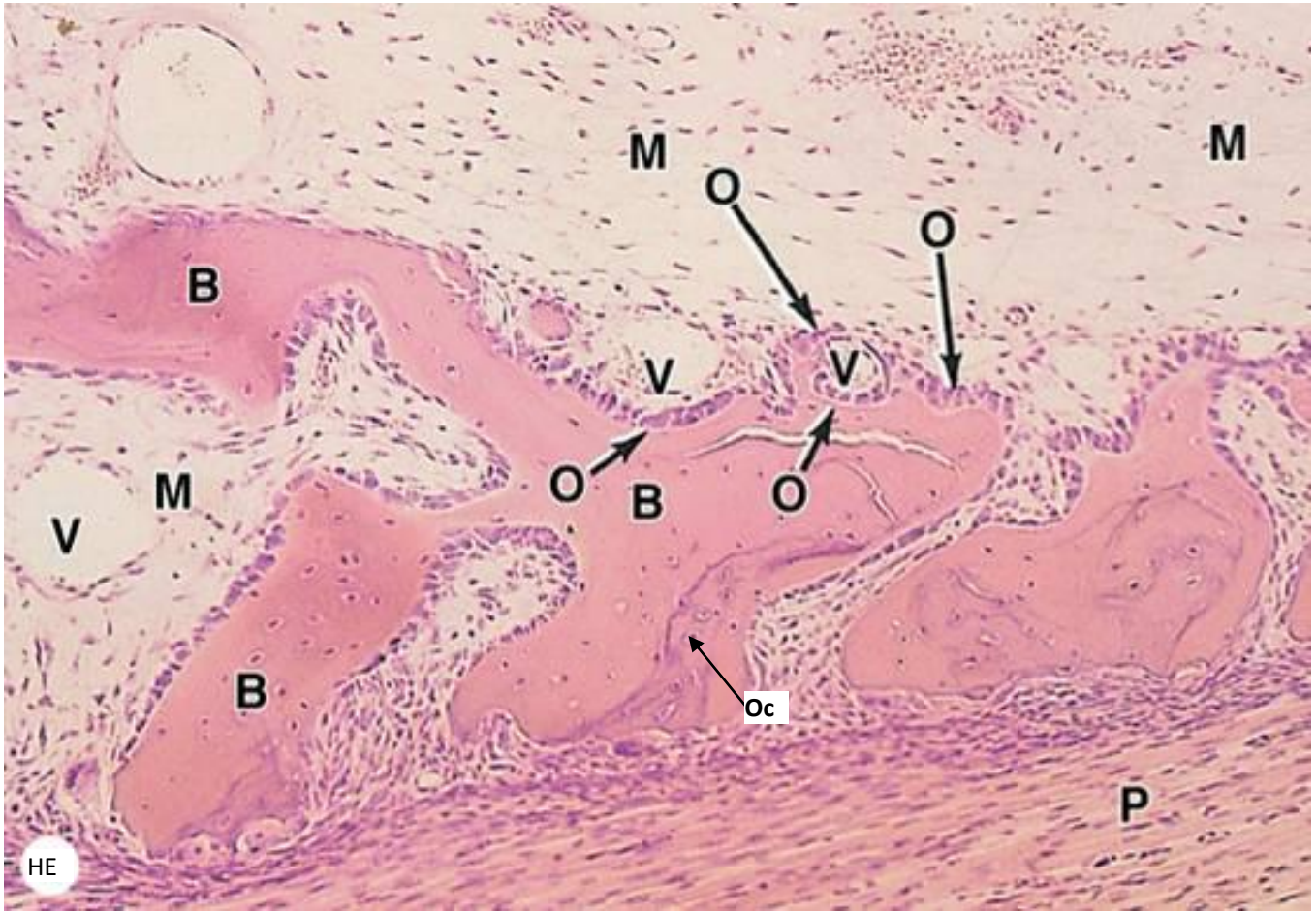

B-kost; M-mesenchym; P-periost; V-céva; O-osteoblast; Oc-osteocyt v lakuně

Mesher, 2010

Systémy – kosterní systém

- Lebka: neurocranium a splanchnocranium
- Neurocranium: desmocranium (ploché kosti lebky osifikující desmogenně) a chondrocranium (kosti base osifikující chondrogenně)
- **Desmocranium** je tvořeno buňkami neurální lišty a paraaxiálním mesodermem – mesenchym z těchto dvou zdrojů obklopuje mozek a desmogenně osifikuje – primární osifikační centra (ostrůvky kostní tkáně – spikula) – kosti se zvětšují aposicí nových vrstev na zevní ploše kosti, na vnitřní probíhá osteoklastická resorbce
- Lebka novorozence:

Kosti odděleny vazivovými pásky –

umožňují změnu tvaru lebky v průběhu porodu

(postupně se mění ve švy,

k zániku švů dochází až v pozdním věku)

- Velká a malá fontanela

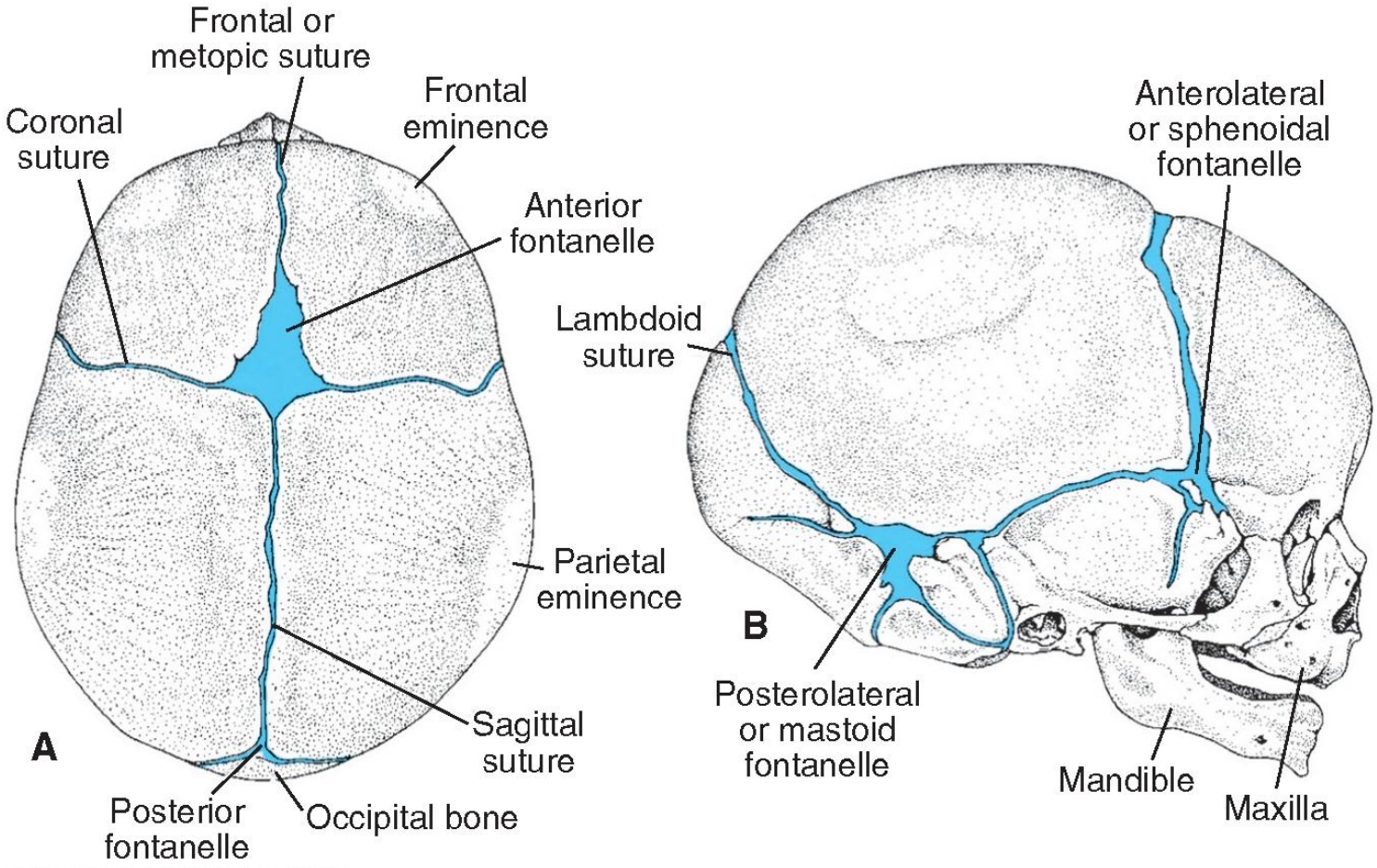

Copyright © 2013 Wolters Kluwer Health | Lippincott Williams & Wilkins

Systémy – kosterní systém

- **Chondrocranium** – každá z chondrogenně osifikujících kostí chondrocrania se zpočátku skládá z několika samostatných chrupavčitých základů. Splynutím těchto základů vznikají jednotlivé kosti. Chrupavčité spoje mezi nimi jsou růstovými centry chondrocrania a postupně osifikují během dospívání. V dospělosti jen dva chrupavčité spoje: synchondrosis sphenopetrosa a petrooccipitalis

Systémy – kosterní systém

- **Splanchnocranium** – je vytvořeno na podkladě prvních žaberních oblouků – jejich pojivové tkáně tvoří ektomesenchym z buněk neurální lišty, svalovina pochází z buněk paraaxiálního mesodermu
- První žaberní oblouk – horní maxilární val (premaxilla, maxilla, os zygomaticum a os palatinum, zadní úsek horního valu – incus), dolní mandibulární val (mandibula osfikující kolem Meckelovy chrupavky, z dorsálního okraje Meckelovy chrupavky – malleus a ligamentum sphenomandibulare)
- Druhý žaberní oblouk (jazylkový) – je základem pro stapes, processus styloideus, ligamentum stylloideum a část os hyoideum
- Třetí žaberní oblouk tvoří zbývající část jazylky
- Osifikace středoušních kůstek – 4. měsíc – jsou to první plně osifikované kůstky v těle

Systémy – kosterní systém

- Při narození splanchnocranium malé v porovnání s neurocraniem (malý rozvoj paranasálních dutin, malá velikost čelistí) – s erupcí zubů a růstem paranasálních dutin se mění proporce obličeje

Systémy – kosterní systém
kraniofaciální defekty a dysplasie skeletu

- Cranioschisis (důvodem je neuzavření neuroporus anterior) – nevytvoření kostí lebeční klenby – mozek v amniové tekutině degeneruje – anencefálie – těžké defekty mozku a lebky jsou letální

- Meningokéla, meningoencefalokéla – malé defekty lebky, skrze které vyhřezávají meningy a/nebo mozková tkáň – novorozenci lepší perspektivu

Systémy – kosterní systém
kraniofaciální defekty a dysplasie skeletu

- Craniosynostosis – předčasný srůst jednoho nebo více lebečních švů (1/2500 porodů, je součástí více než 100 genetických syndromů)
- Předčasný uzávěr sutura sagittalis – 57% případů – scaphocephalia
- Předčasný uzávěr sutura coronalis – acrocephalia
- Předčasný uzávěr sutura coronalis a lambdoidea – brachycephalia
- Uzávěr sutur řízen TGFβ

Scaphocephalia – předčasný uzávěr *sutura sagittalis*

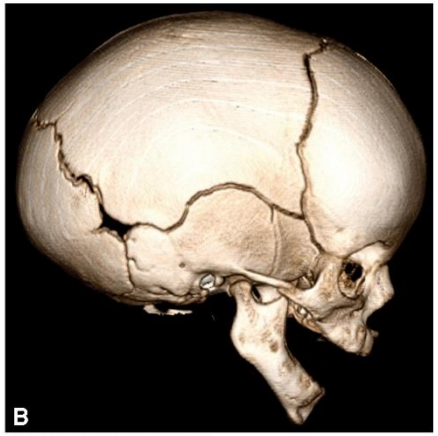

Copyright © 2013 Wolters Kluwer Health | Lippincott Williams & Wilkins

Brachycephalia – předčasný uzávěr *sutura coronalis* a *sutura lambdoidea*

Copyright © 2013 Wolters Kluwer Health | Lippincott Williams & Wilkins

Systémy – kosterní systém
kraniofaciální defekty a dysplasie skeletu

- Achondroplasia – nejčastější forma trpaslictví (1/26000 porodů) – porucha růstu dlouhých kostí – hypoplasie obličejové části lebky, krátké prsty a zdůrazněné zakřivení páteře (AD dědičnost, 80% - sporadické případy)

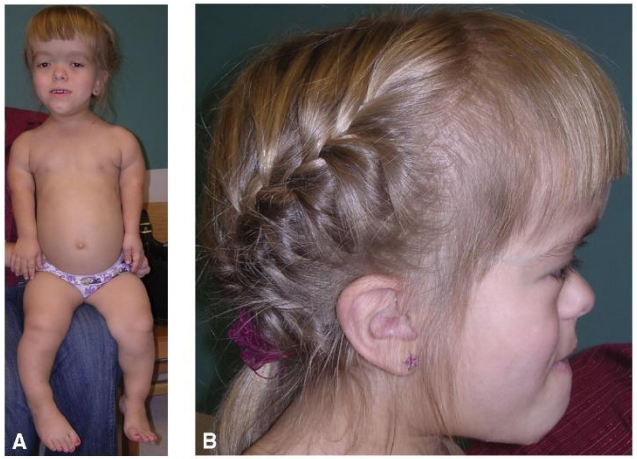

- Thanatoforní dysplasie – nejčastější letální forma trpaslictví (1/20000 porodů) - AD – dva typy: I. Krátké, zahnuté femury, prominující čelo, II. Rovné relativně dlouhé femury, ale těžká deformita lebky způsobená kraniosyynostózou, plochý a krátký hrudník, horizontálně uložená žebra

Systémy – kosterní systém kraniofaciální defekty a dysplasie skeletu

- Hypochondroplasia – AD – mírnější forma ACH
- Všechny tyto formy jsou podmíněny mutacemi *FGFR3* a mají za následek abnormální chondrogenní osifikaci, je proto nepříznivě ovlivněn růst dlouhých kostí a base lebeční

- Gigantismus – vrozená hypofunkce hypofysy s nadměrnou produkcí růstového hormonu – proporčně nadměrný růst

- Microcephalia – deformita, při které mozek a lebka přestanou růst, častá mentální retardace

Systémy – kosterní systém končetiny

- Koncem 4. týdne končetinové pupeny patrné jako výchlipky na ventrolaterální straně těla – jsou tvořeny mezenchymovým jádrem ze somatopleury – z něj vzniká skelet a pojivové tkáně končetiny, výchozí buňky ostatních tkání do končetiny migrují (myogenní buňky, melanoblasty, Schwannovy buňky, angioblasty) a vrůstají (nervy a cévy) z axiálních struktur embrya
- Ektoderm na povrchu končetinového pupenu je tvořen epitelem, který se na obvodu koncové části pupenu ztlušťuje a tvoří AER – apical ectodermal ridge (apikální ektodermovou lištu), která indukuje proliferaci v přilehlé populaci nediferencovaných mezenchymových buněk – vzniká růstová zóna, diferencovat začínají pouze buňky, které se růstem dostávají z vlivu AER

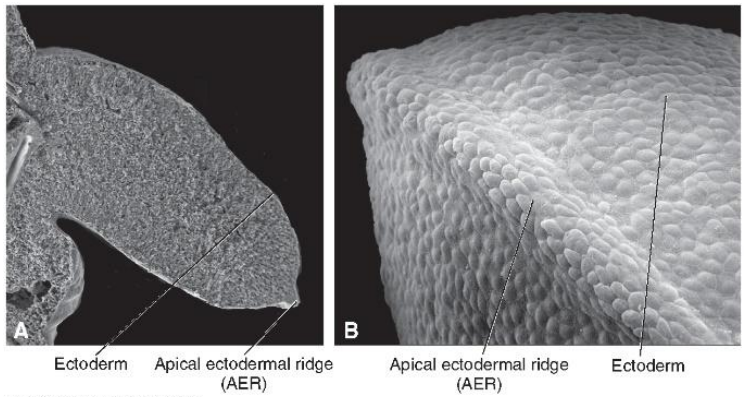

Systémy – kosterní systém končetiny

- V 6. týdnu koncová část končetiny oplošťuje – základ ruky, resp. nohy oddělené od zbytku končetiny cirkulárním zaškrcením – později se druhé zaškrcení objeví v oblasti budoucího kolene a lokte, oddělí budoucí paži, resp. stehno od budoucího bérce resp. předloktí

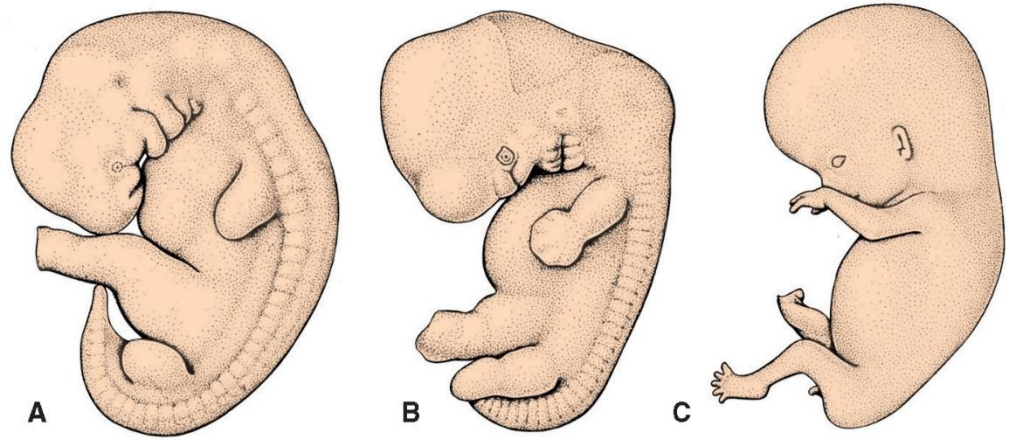

Copyright © 2013 Wolters Kluwer Health | Lippincott Williams & Wilkins

Systémy – kosterní systém končetiny

- Paprsky prstů se osamostatní s nástupem apoptosy v AER a v budoucích meziprstových štěrbinách

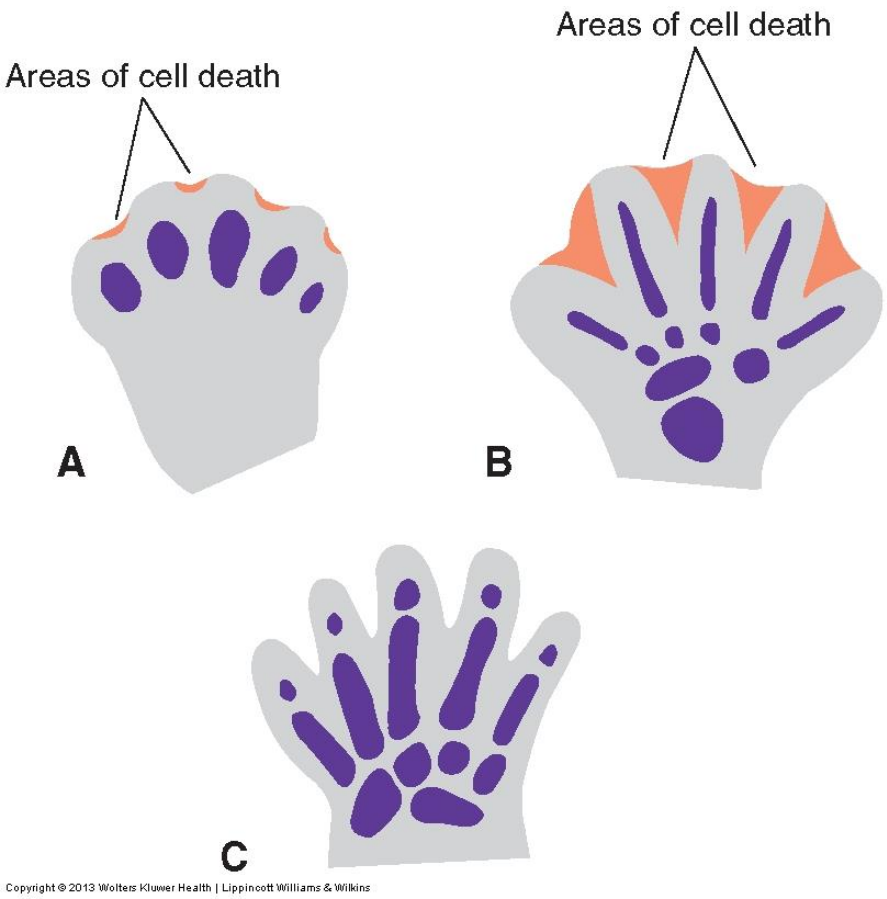

Systémy – kosterní systém končetiny

- Vývoj horní a dolní končetiny je podobný, jen dolní je 1-2 dny opožděná
- Během 7. týdne se končetiny stáčejí – na horní končetině se extenzorová strana dostává dorsálně s palcem laterálně, dolní extenzorová strana se dostává ventrálně s palcem mediálně

Systémy – kosterní systém končetiny

- Mesenchym končetinových pupenů se začíná diferencovat v době, kdy se vyvíjí zevní tvar končetiny
- Výchozí buňky se množí a zahušťují, začínají tvořit první chrupavčité modely (hyalinní chrupavka) budoucích kostí od 6. týdne
- Po vytvoření chrupavčitých základů zůstává původní mesenchym v oblasti budoucích kloubů jako tzv. primitivní disk (interzona), mezibuněčné prostory se zvětšují a část buněk přitom zaniká – tak vzniká kloubní dutina
- Okolní buňky se zhušťují a tvoří pouzdro
- Zánikem primitivního disku se obě chrupavky dostávají do kontaktu
- Za indukční mechanismus polohy kloubů je považován WNT14

Systémy – kosterní systém končetiny

- Chondrogenní osifikace částí končetin začíná koncem embryonálního období
- Od 12. týdne vývoje se tvoří primární osifikační centra v diafyse dlouhých kostí

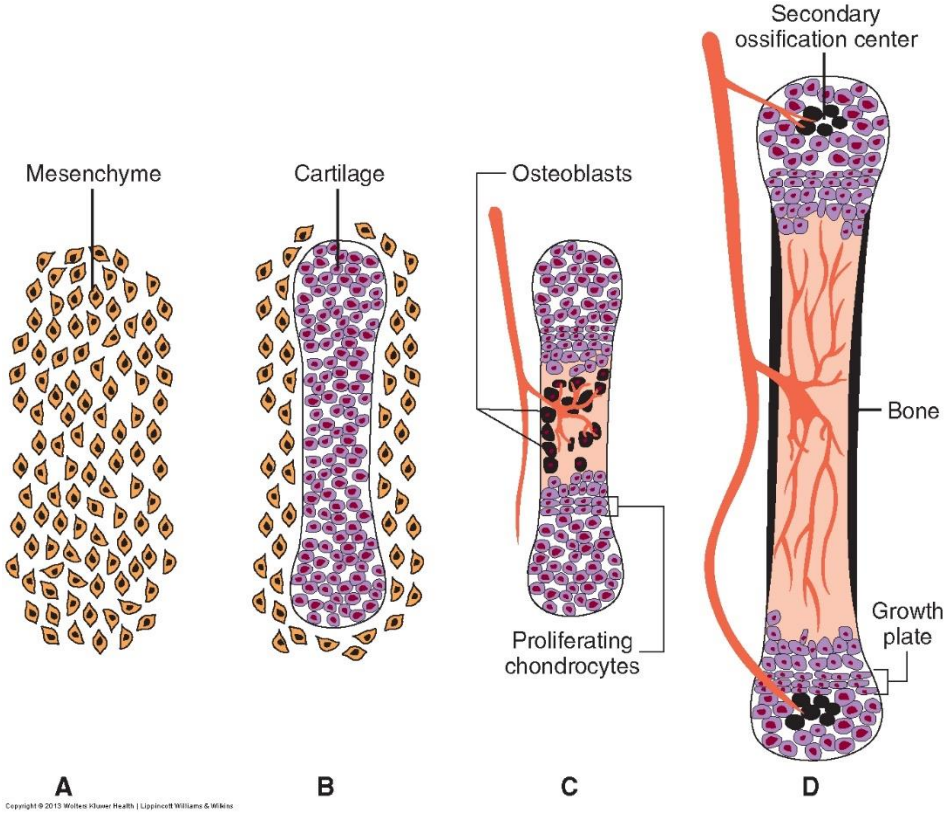

CHONDROGENNÍ OSIFIKACE

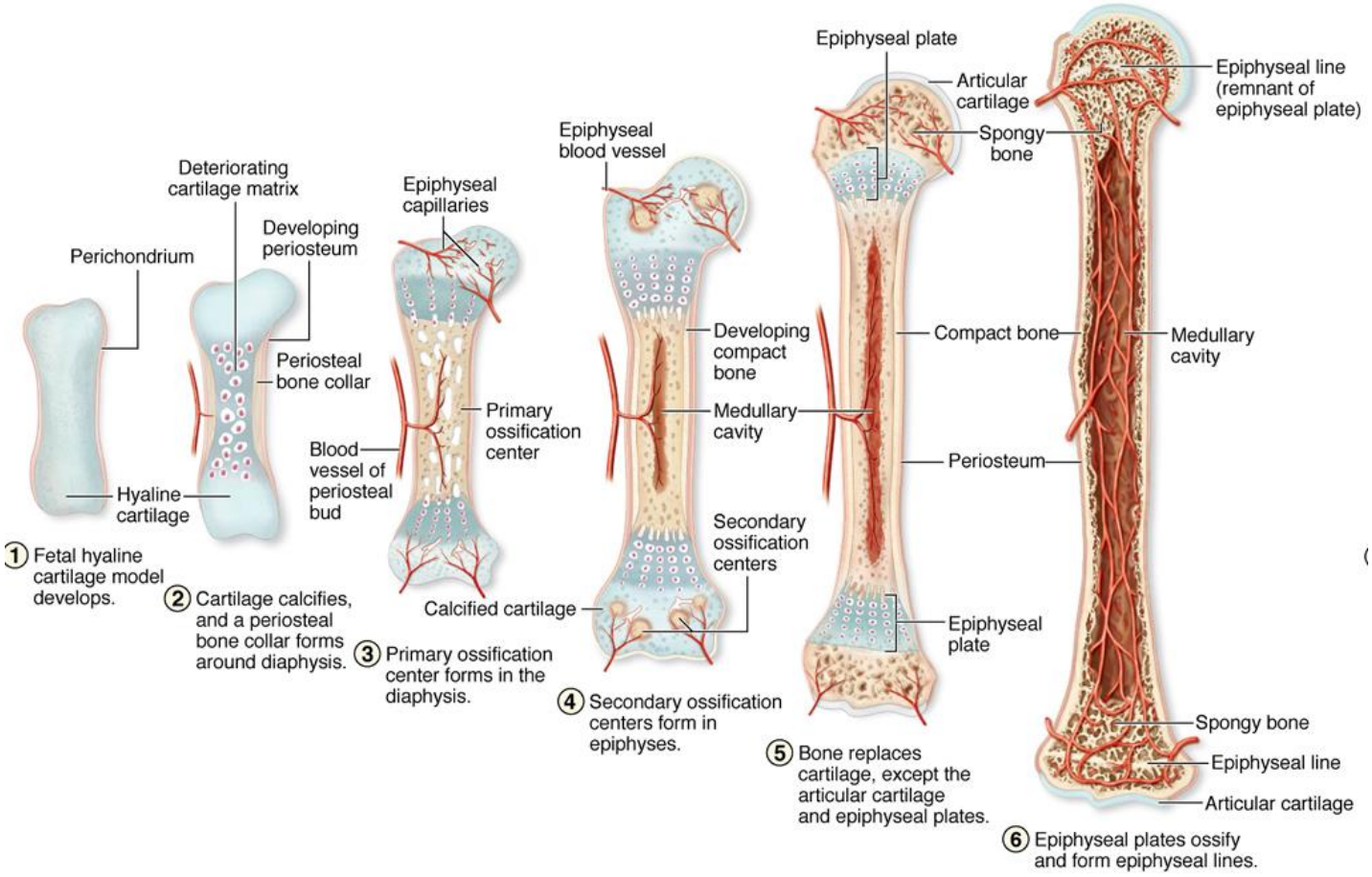

Mesher, 2010

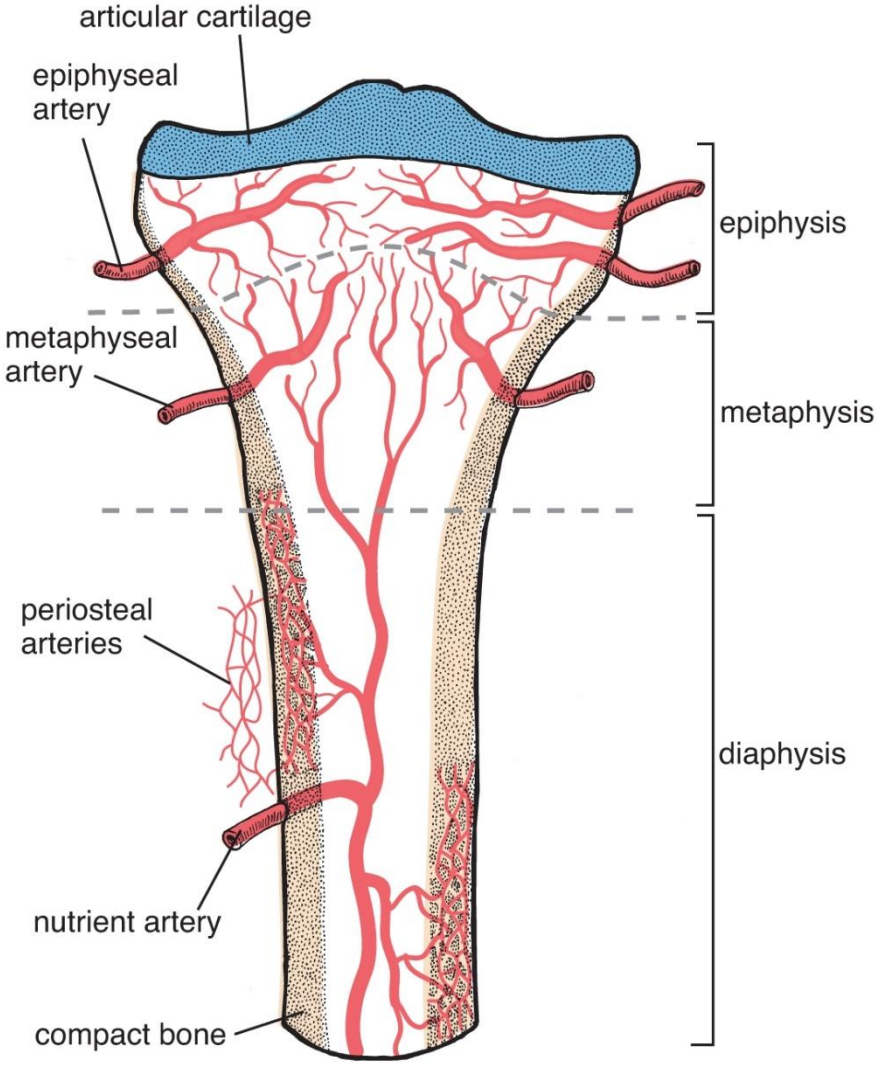

Copyright © 2011 Wolters Kluwer Health | Lippincott Williams & Wilkins

CHONDROGENNÍ OSIFIKACE - diafýza dlouhé kosti

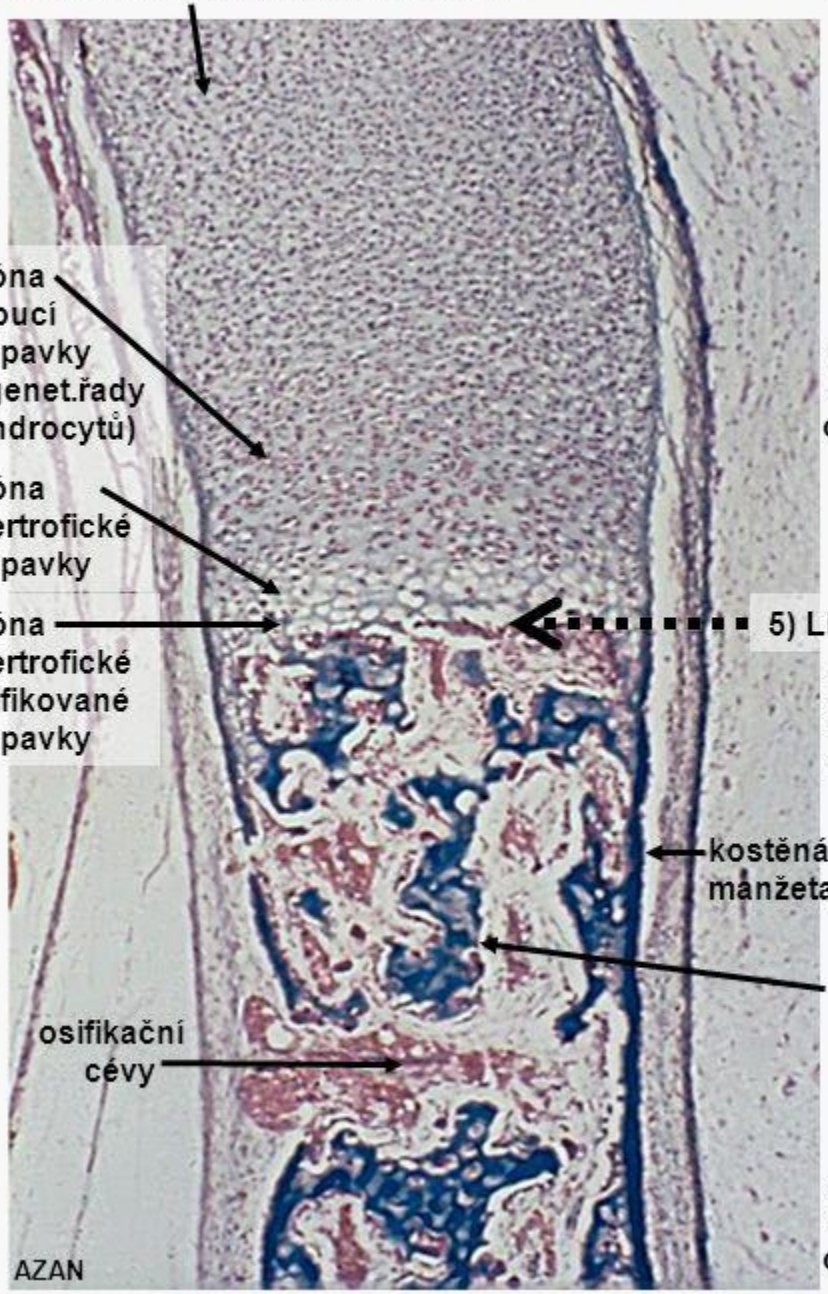

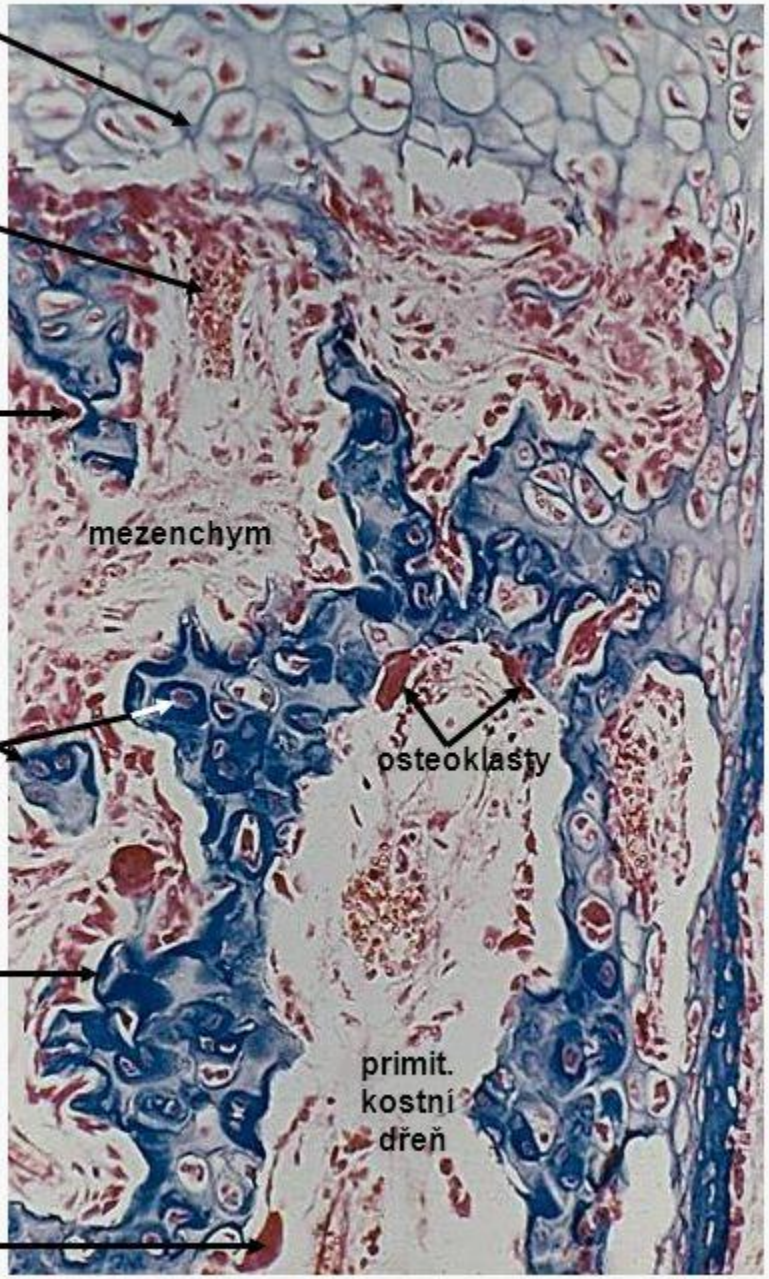

Systémy – kosterní systém končetiny

- Diafysa kosti je obvykle při narození zcela osifikovaná, ale obě epifysy jsou stále chrupavčité
- V časné fázi postnatálního období se tvoří sekundární osifikační centra v epifysách, pouze sekundární osifikační centrum v distální epifyse femuru se zakládá ještě před narozením

Systémy – kosterní systém končetiny

- Chrupavčitá (epifysová) růstová ploténka mezi osifikačními centry epifys a diafysy přetrvává po určitou dobu růstového období – je důležitá pro růst kosti do délky
- U dlouhých kostí ploténka na obou koncích
- U menších kostí jen na jednom
- Nepravidelné kosti (např. obratle) mají více osifikačních center

Systémy – kosterní systém
kostní věk

- Stupeň vývoje jednotlivých osifikačních center lze využít jako indikátor kostního věku – postup dozrávání kostry dítěte ve srovnání s chronologickým věkem dítěte – používá se rtg snímek ruky – postup osifikace kůstek ruky

Kostní věk

kostní věk 3 roky

11 let

16,5 roku

Systémy – kosterní systém molekulární regulace vývoje končetiny

- Posice končetiny na trupu je určena expresí *Hox* genů

- Ve chvíli, kdy růst započne, je pomocí exprese BMP indukován vznik AER prostřednictvím Msx2
- Poté, co je lišta AER vytvořena, exprimuje FGF4 a FGF8 – pomáhají udržet růstovou zónu

- Určení předozadní osy je řízeno ZPA – zona polarisující aktivity – skupinou buněk při zadním okraji končetiny – produkují kyselinu retinovou, která spouští expresi *SHH* – reguluje vývoj předozadní osy končetiny

REGULATION OF LIMB PATTERNING AND GROWTH

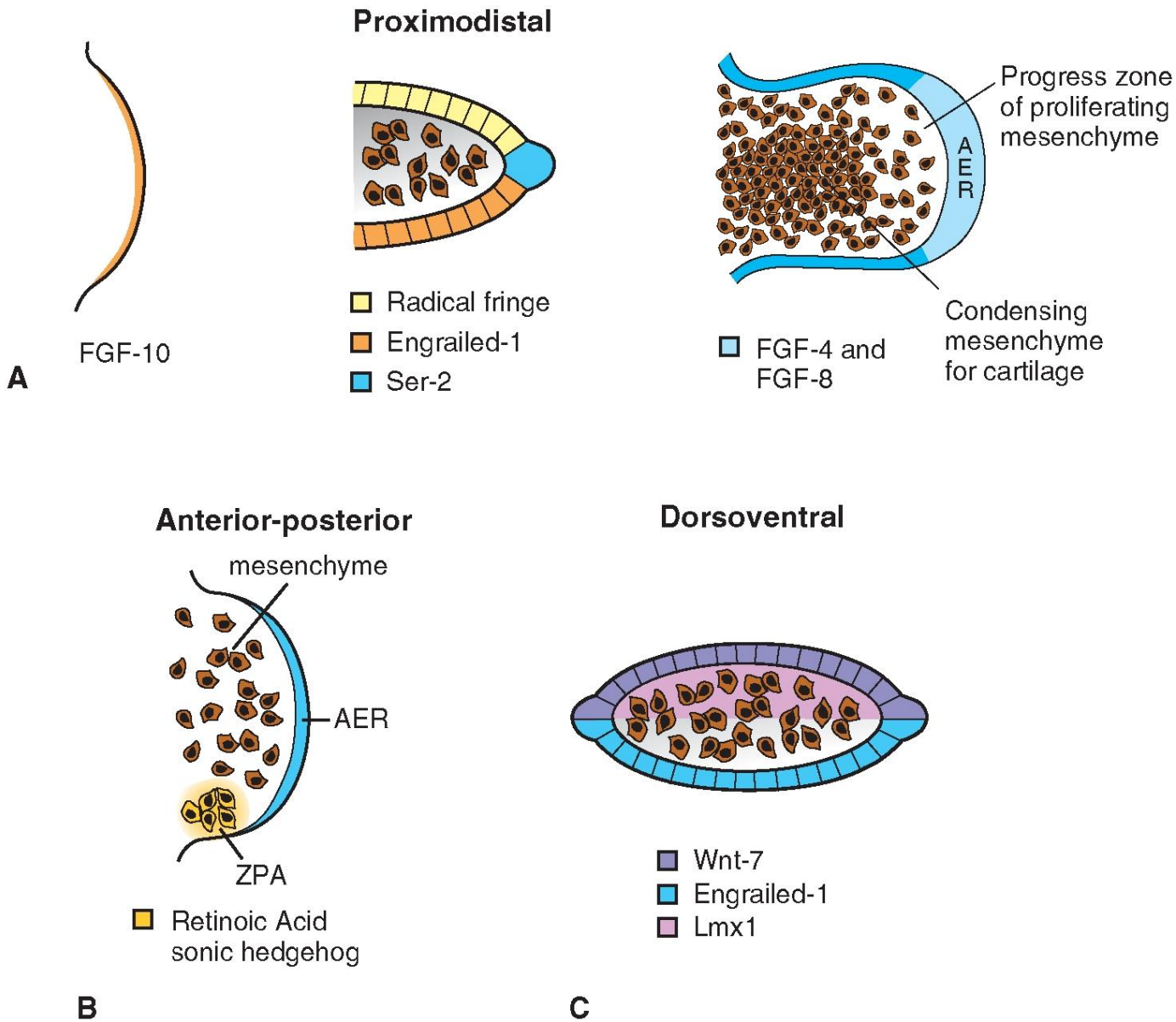

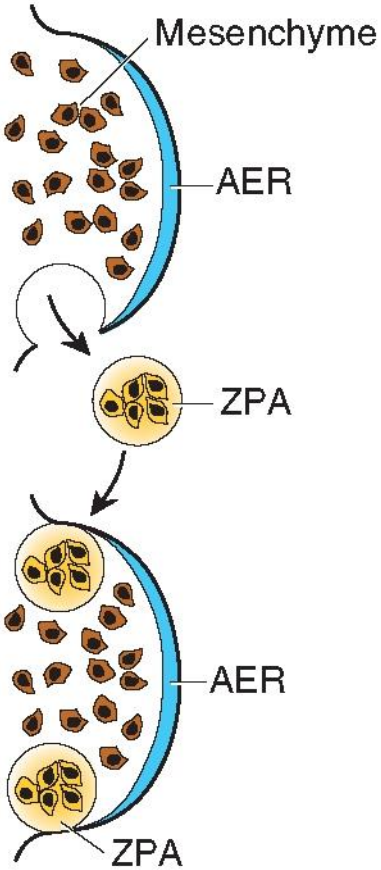

Copyright © 2013 Wolters Kluwer Health | Lippincott Williams & Wilkins

Systémy – kosterní systém
malformace končetin

- Frekvence 6/10000 porodů, horní končetina častěji malformovaná
- Částečné (meromelia) nebo úplné (amelia) chybění
- Chybění dlouhých kostí (phocomelia)
- Pokud jsou všechny tři segmenty končetiny vytvořeny, jen jsou extrémně krátké – micromelia

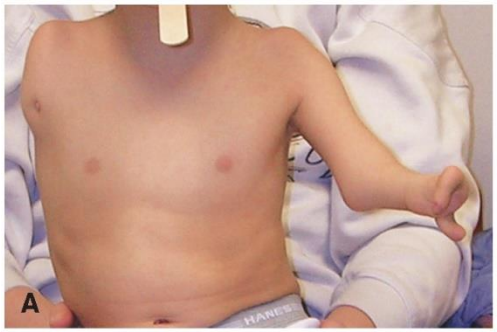

Copyright © 2013 Wolters Kluwer Health | Lippincott Williams & Wilkins

- Kromě těchto vzácných dědičně podmíněných vad byly malformace vyvolané i účinkem teratogenů – thalidomid (1957 – 1962 – lék proti nevolnostem v těhotenství a na spaní) – chybění dlouhých kostí končetin, malformace jícnu, srdeční vady (nyní se používá na léčbu lepry – podmínkou užívání současné užívání antikoncepce), nejcitlivějším obdobím vývoje končetin je 4.-5.týden vývoje

Systémy – kosterní systém malformace končetin

- Brachydaktýlie – zkrácené prsty
- Syndaktýlie – srůst prstů (dvou či více)
- Polydaktýlie – nadpočetné prsty – obvykle oboustranné
- Oligodaktýlie – chybění prstu – obvykle jednostranné

- Rozštěp nohy či ruky (klepetovitá ruka – noha) – třetí paprsek obvykle chybí

Copyright © 2013 Wolters Kluwer Health | Lippincott Williams & Wilkins

Systémy – kosterní systém malformace končetin

- Mohou být součástí syndromů (např. hand-foot-genital syndrome)
- Prstencovité zaškrcení či amputaci končetiny mohou způsobit amniové pruhy
- Vrozená dysplasie kyčlí – nedostatečný vývoj acetabula a hlavice femuru – je relativně častá (v ČR – cca 5% populace) – častější u žen, různá závažnost, projeví se postnatálně, ale abnormální vývoj kloubu probíhá již prenatálně, častá u polohy koncem pánevním